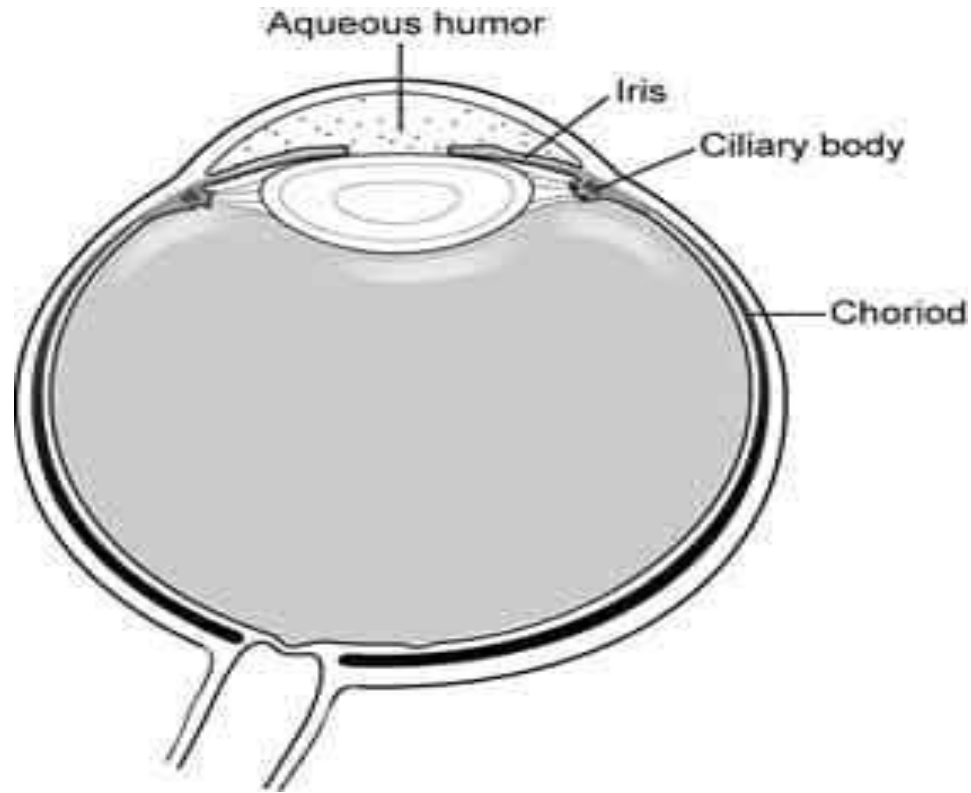


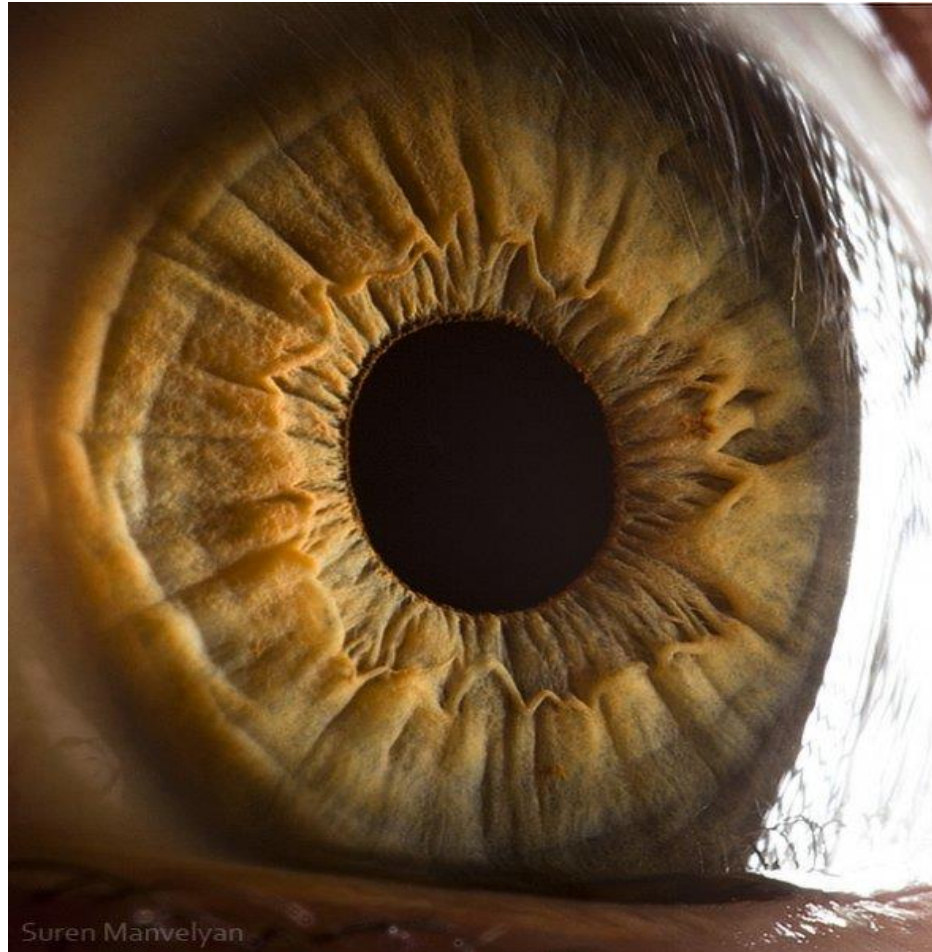
اسپیوندیلو آرتروپاتی در چشم پزشکی

دکتر بشیر ماموسا متخصص چشم پزشکی

اسپوندیلو آرتروپاتی در چشم پزشکی

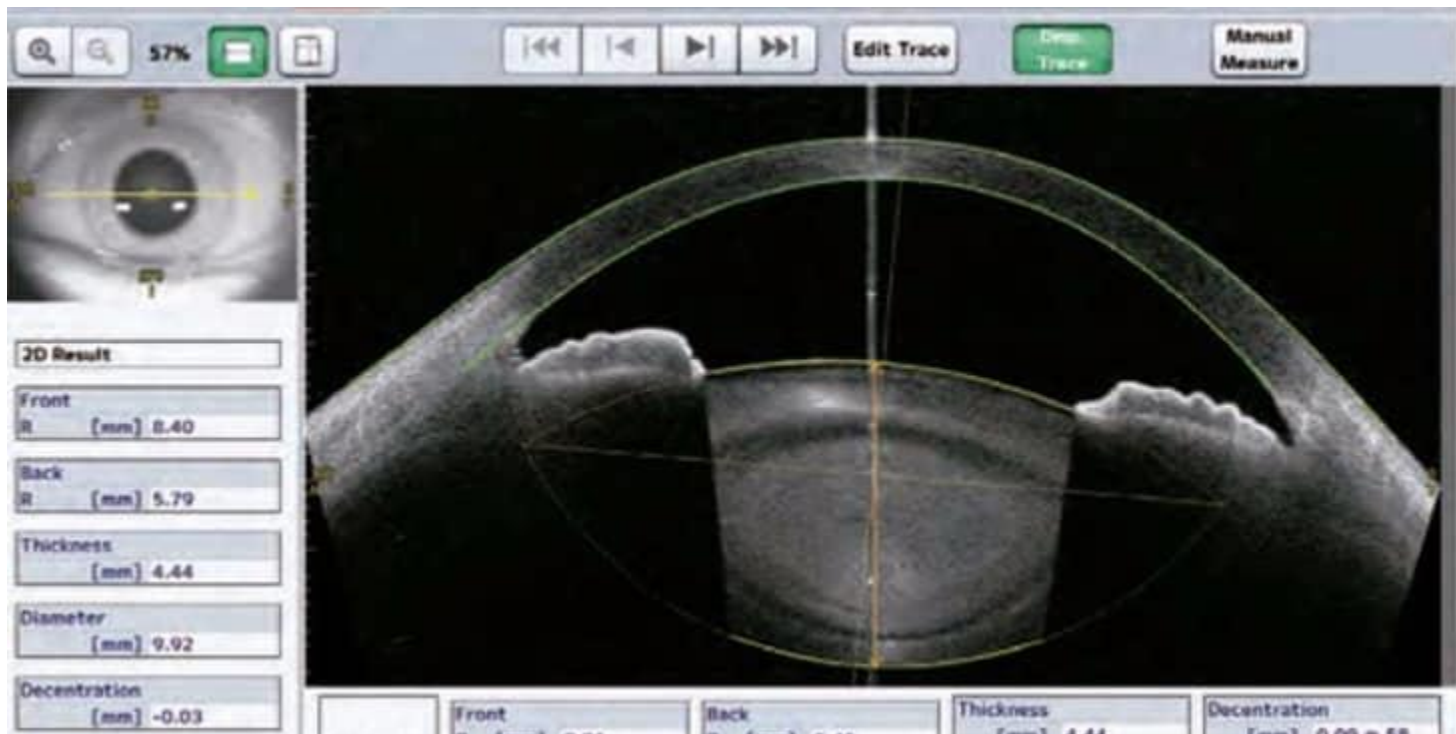


اسپوندیلو آرتروپاتی در چشم پزشکی

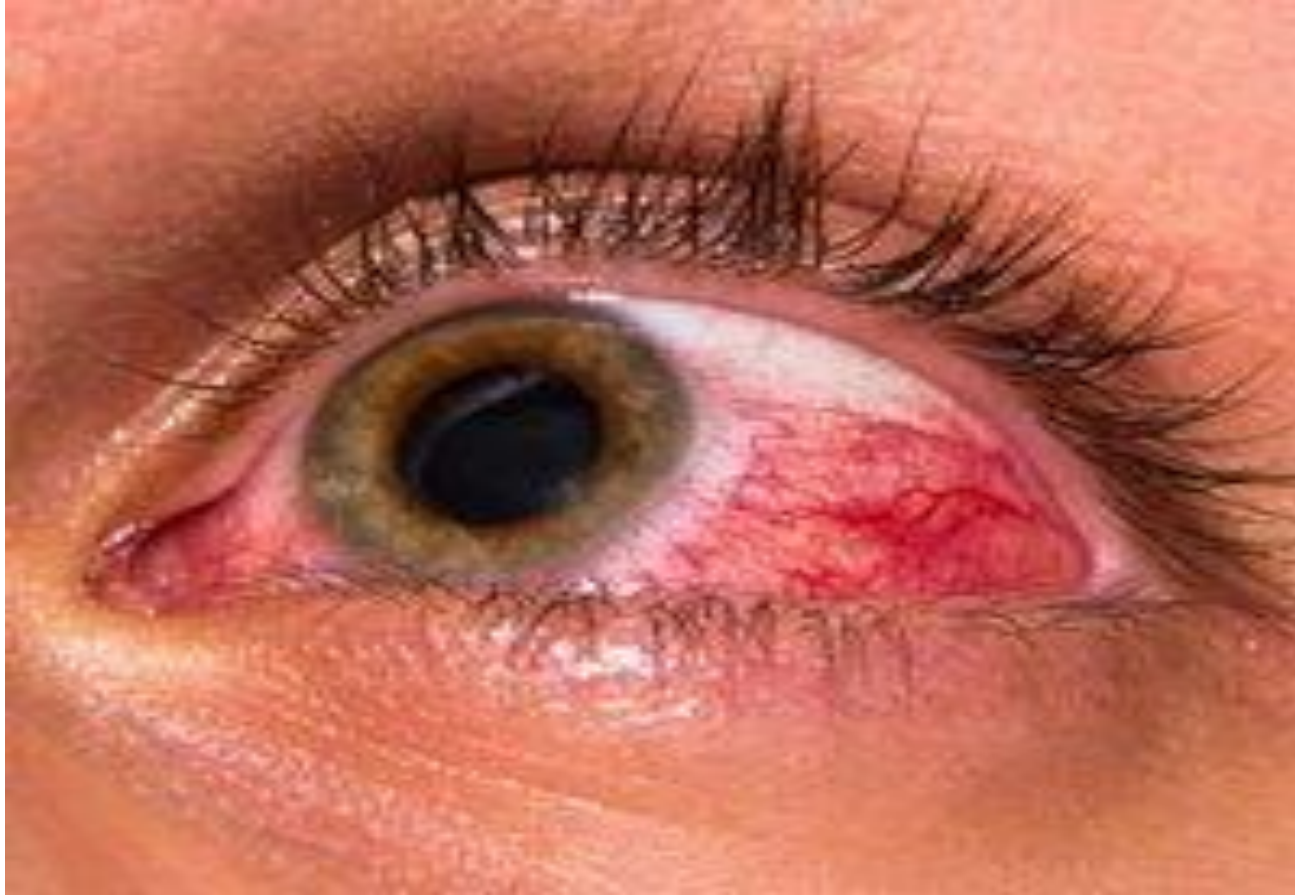

Suren Manvelyan

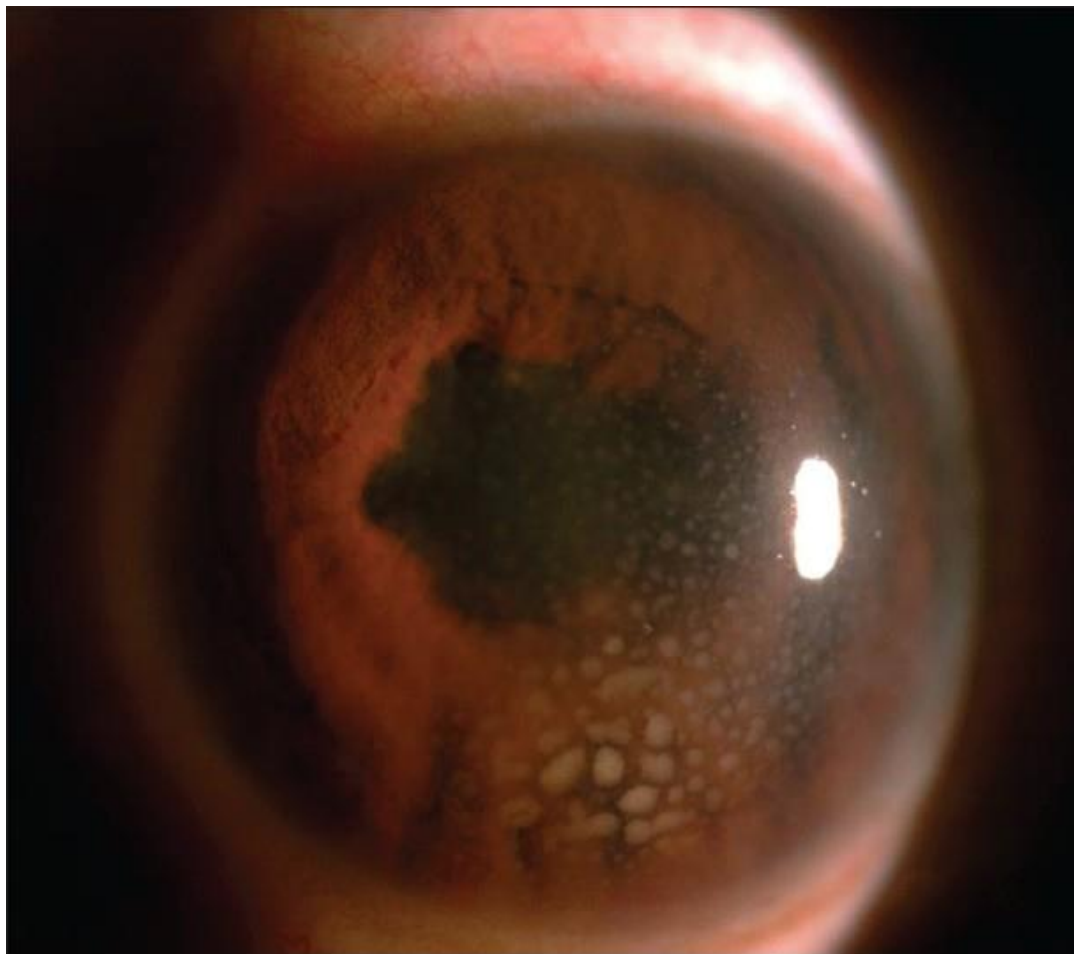
اسپوندیلو آرتروپاتی در چشم پزشکی



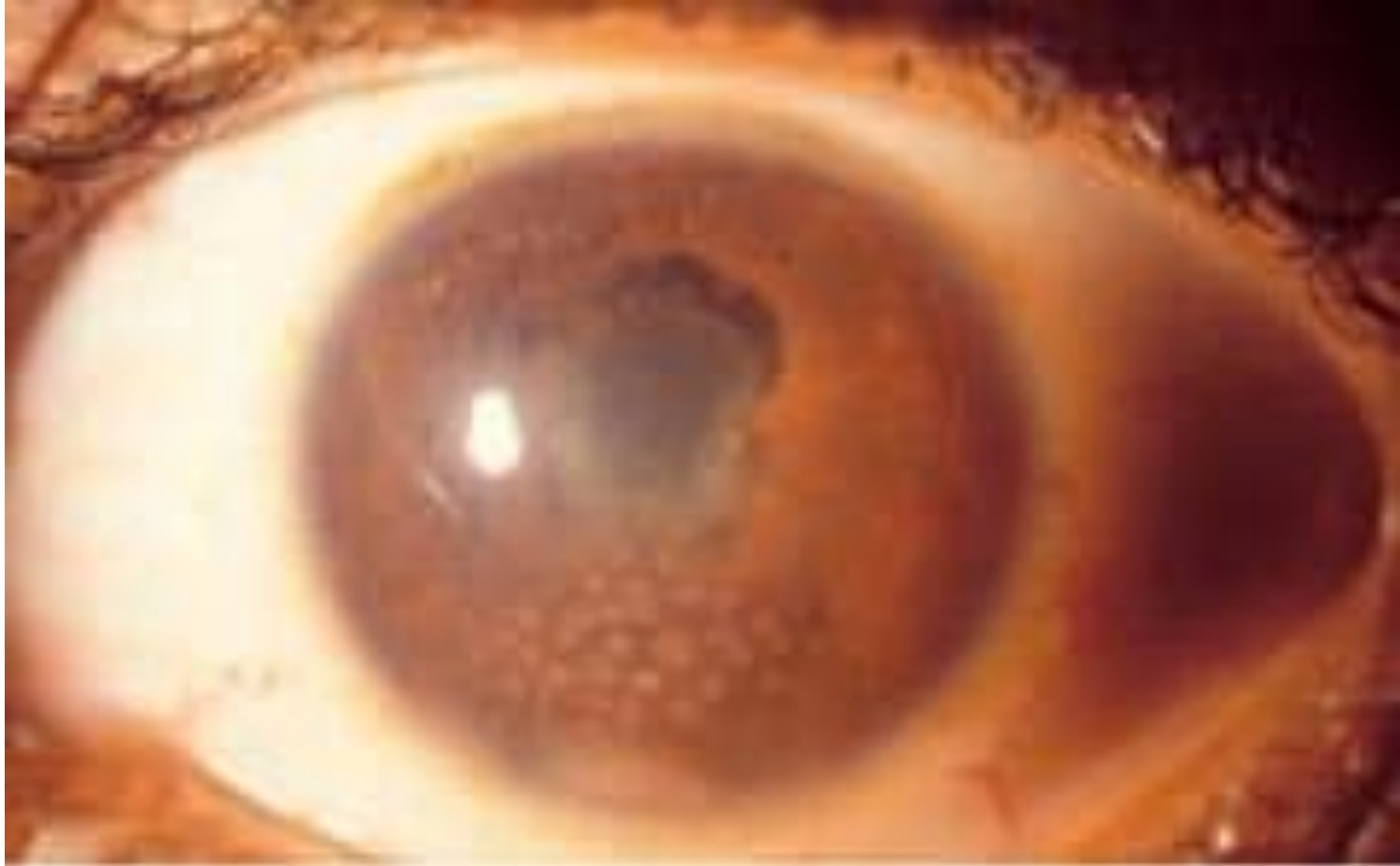
اسپوندیلو آرتروپاتی در چشم پزشکی



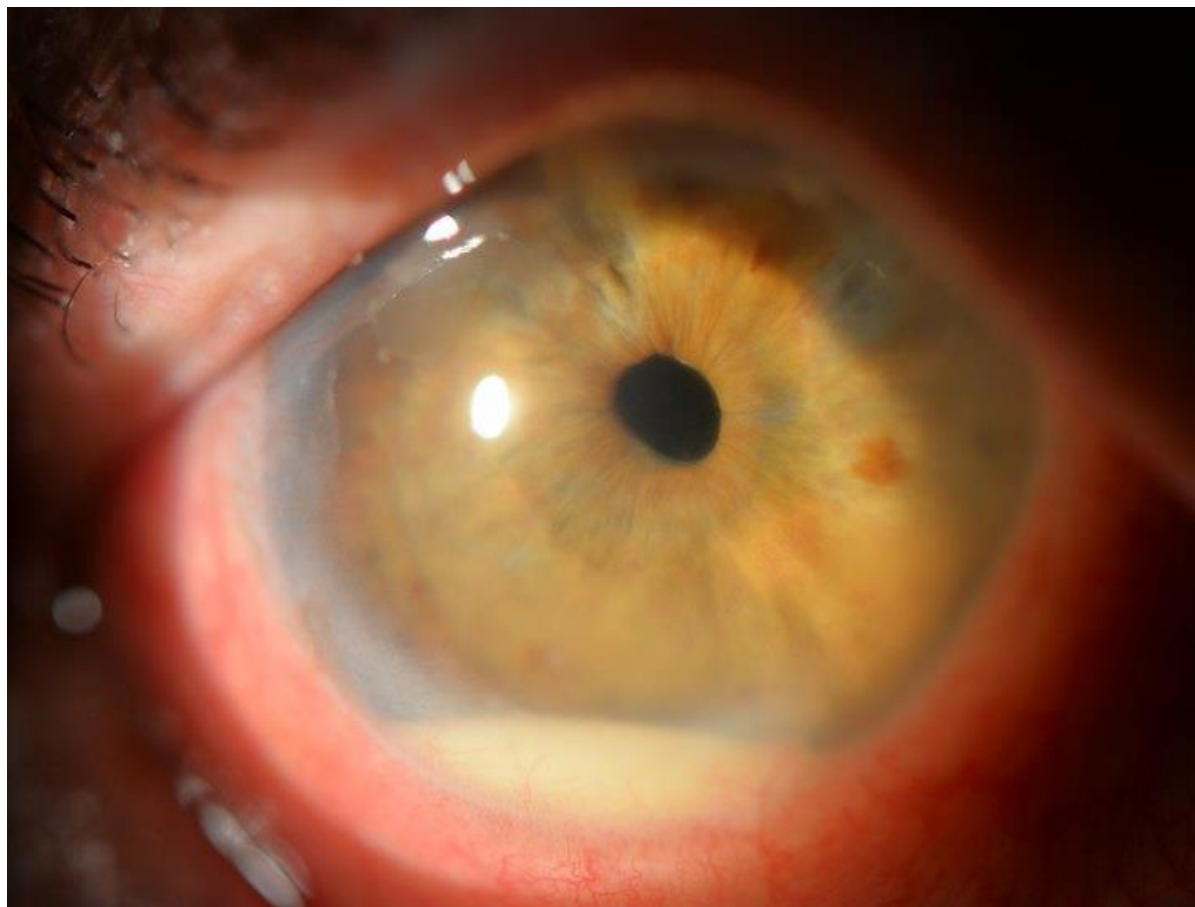
اسپوندیلو آرتروپاتی در چشم پزشکی



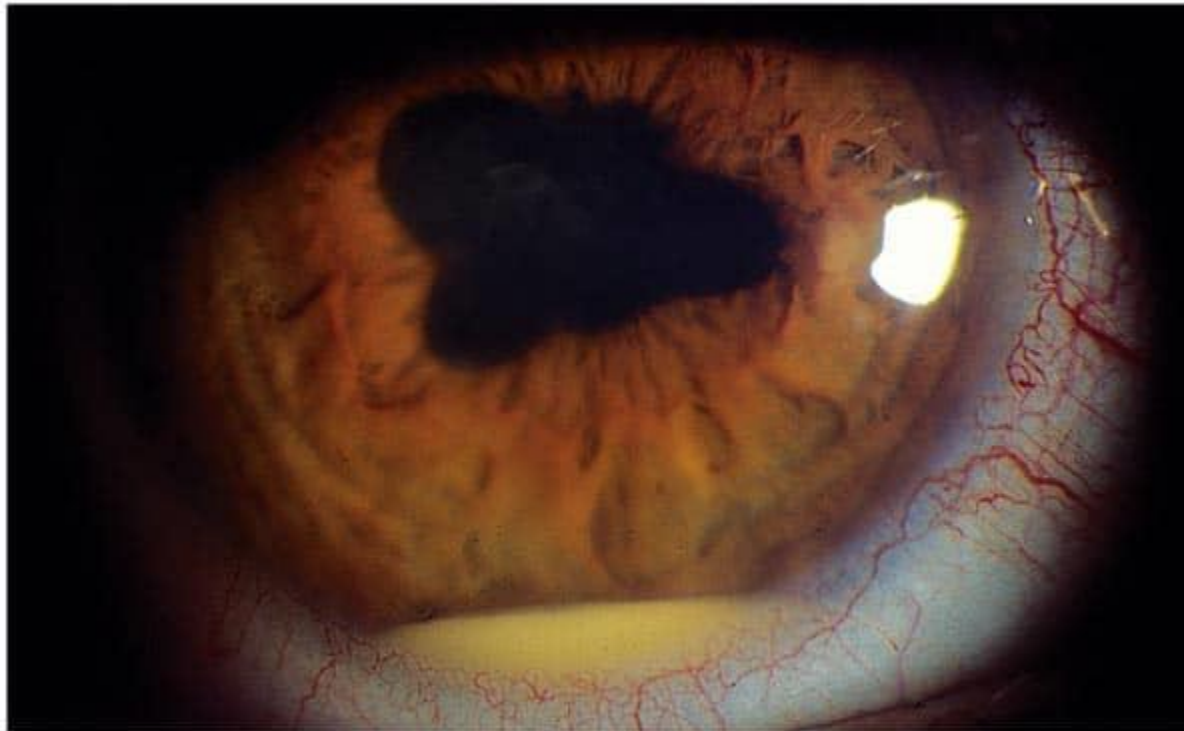اسپوندیلو آرتروپاتی در چشم پزشکی



اسپوندیلو آرتروپاتی در چشم پزشکی



اسپوندیلو آرتروپاتی در چشم پزشکی



A hypopyon in HLA-B27 uveitis. Half of all cases of acute anterior uveitis are HLA-B27-positive.

